

CASO CLÍNICO

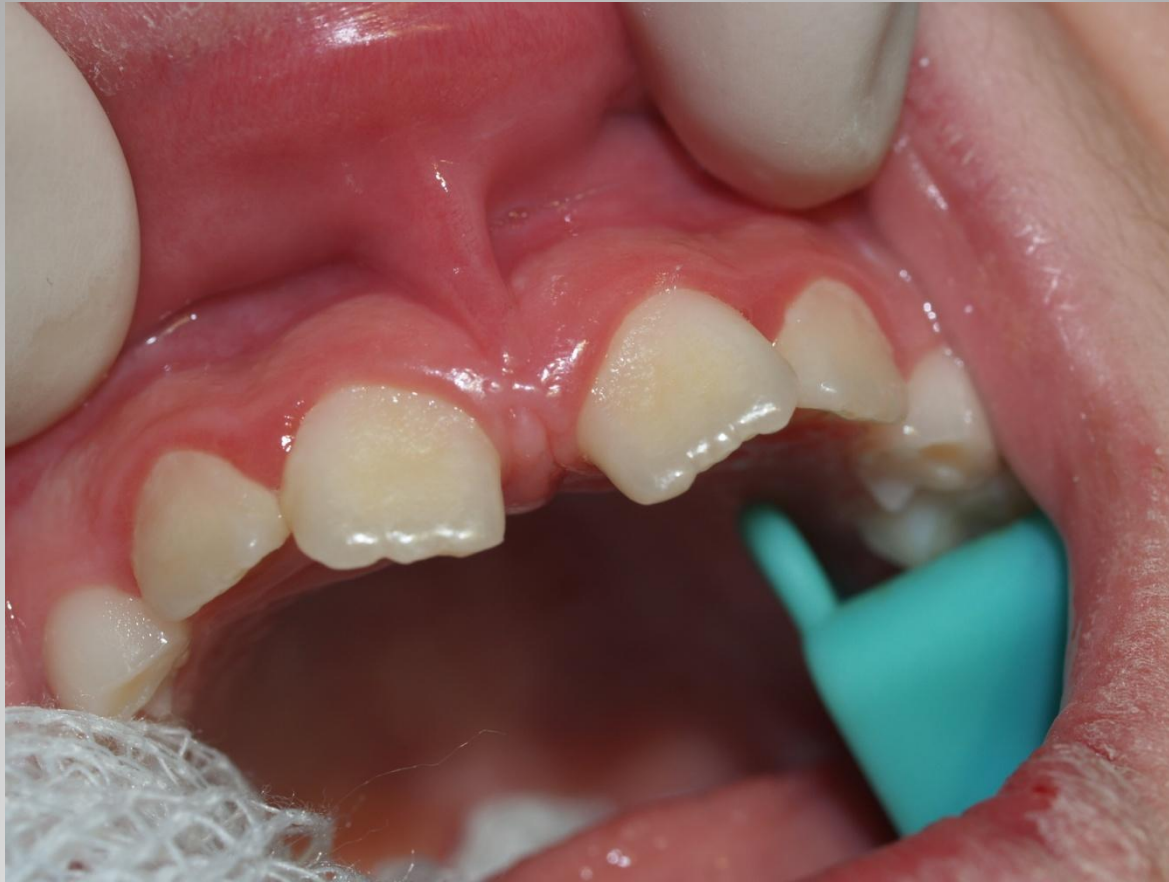PROYECTO DE INNOVACIÓN Y MEJORA DE LA CALIDAD DOCENTE

Convocatoria 2015

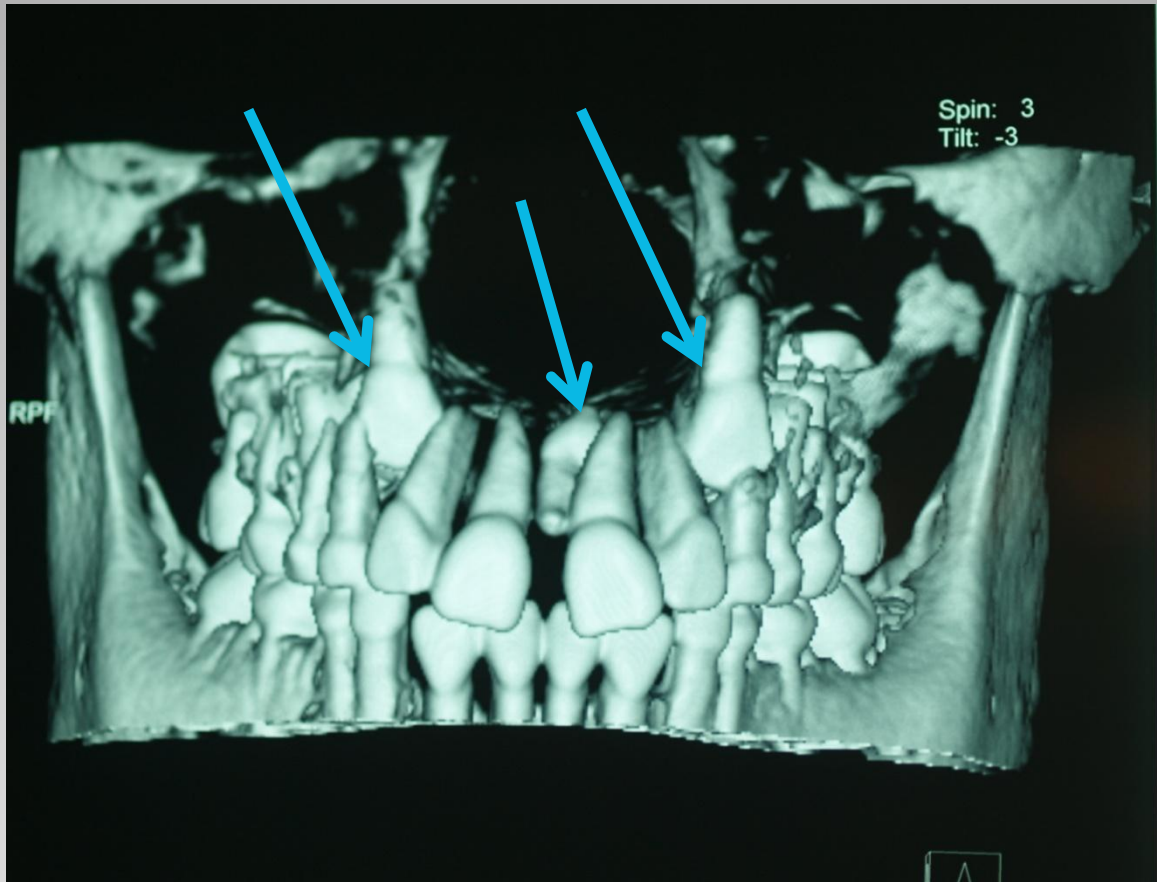
Nº de proyecto 250

- Paciente C. G. L. de 7 años de edad.
- Los padres acuden a consulta por descolocación de incisivos centrales superiores.
- No presenta patologías generales ni patologías orales.
- Se le realiza TAC en maxilar superior.

- Identificar estructuras en los cortes del TAC.
- Identificar patologías presentes en los cortes del TAC.

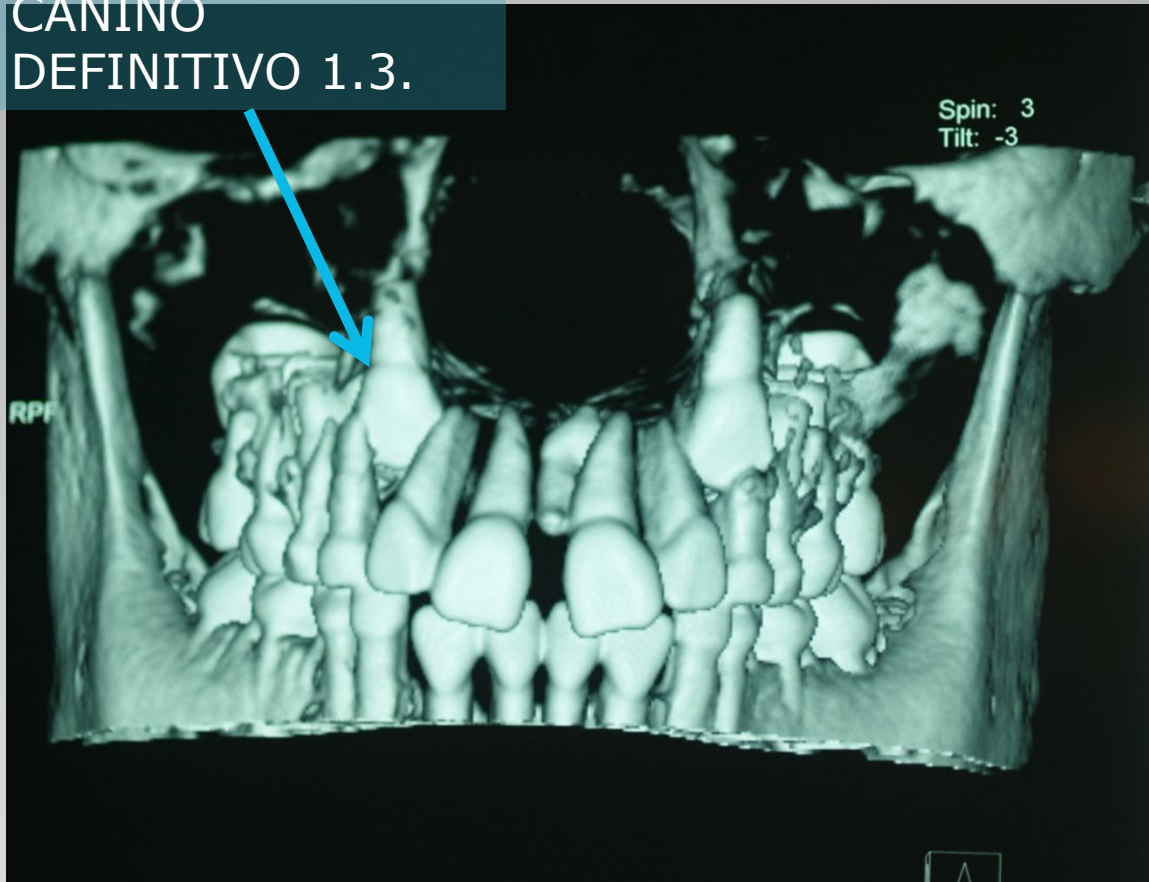


PIMCD
Convocatoria 2015 N° de proyecto 250



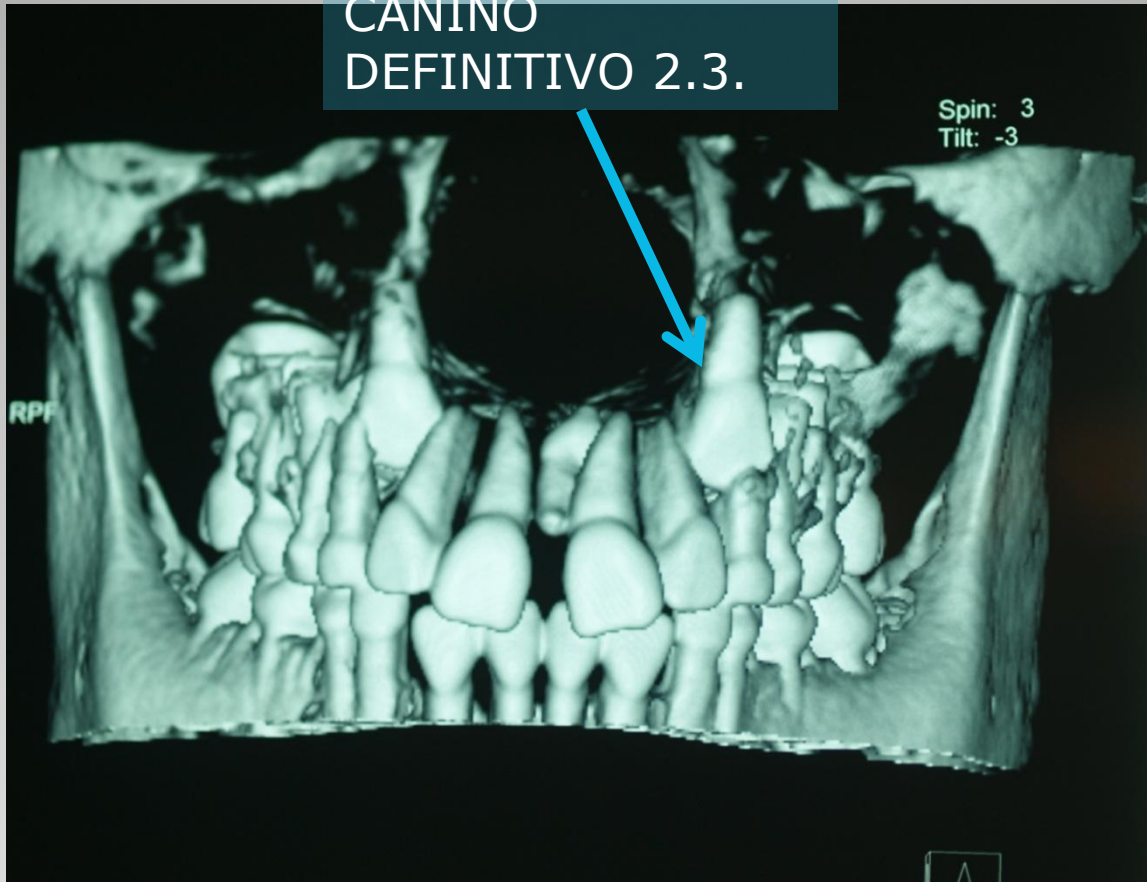
PIMCD
Convocatoria 2015 N° de proyecto 250

CANINO
DEFINITIVO 1.3.



VOLVER
INICIO

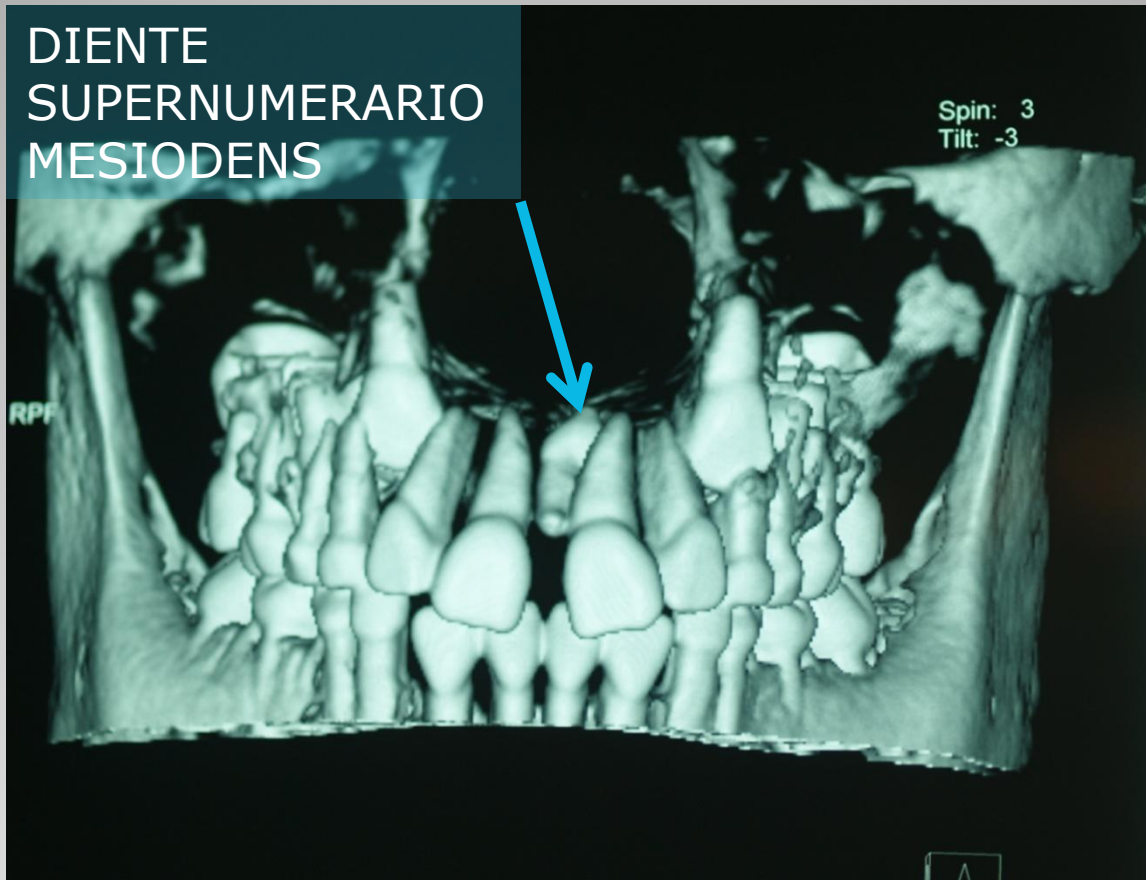
CANINO
DEFINITIVO 2.3.



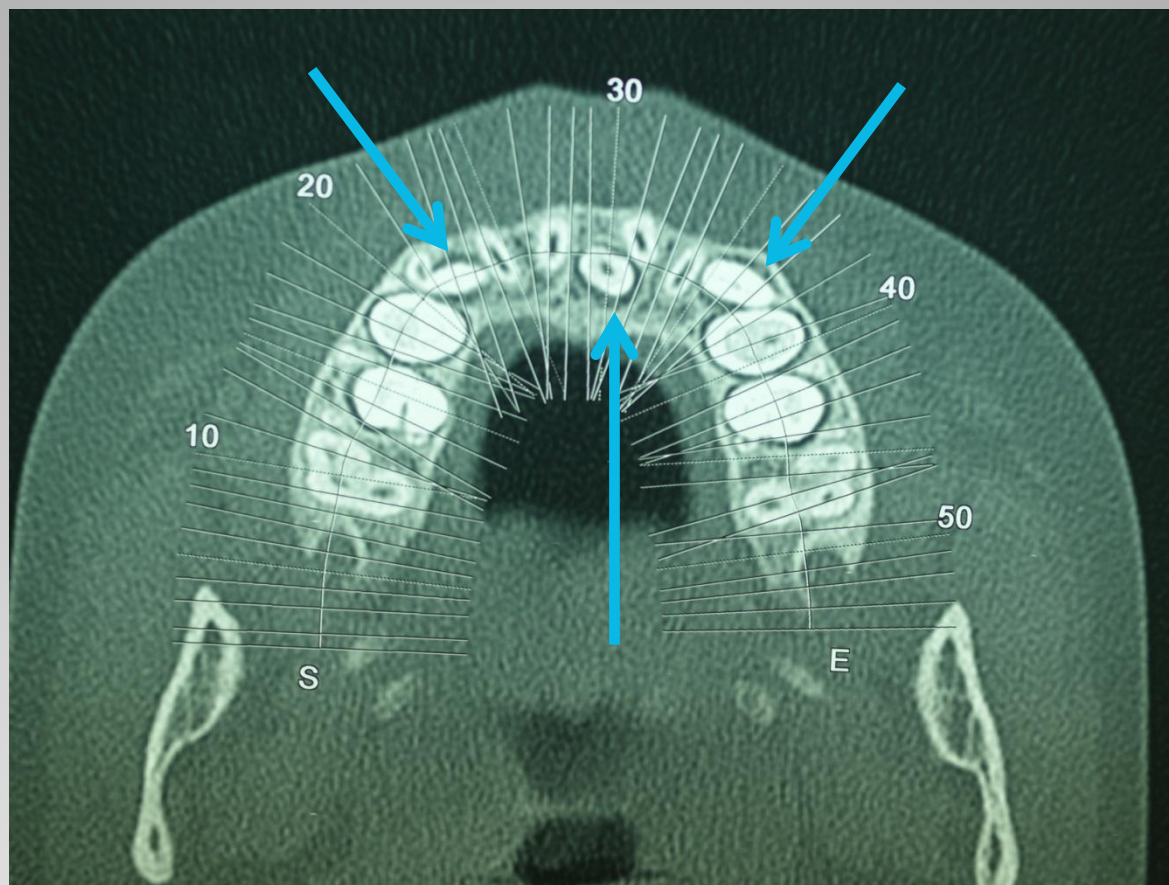VOLVER
INICIO

DIENTE
SUPERNUMERARIO
MESIODENS

Spin: 3
Tilt: -3

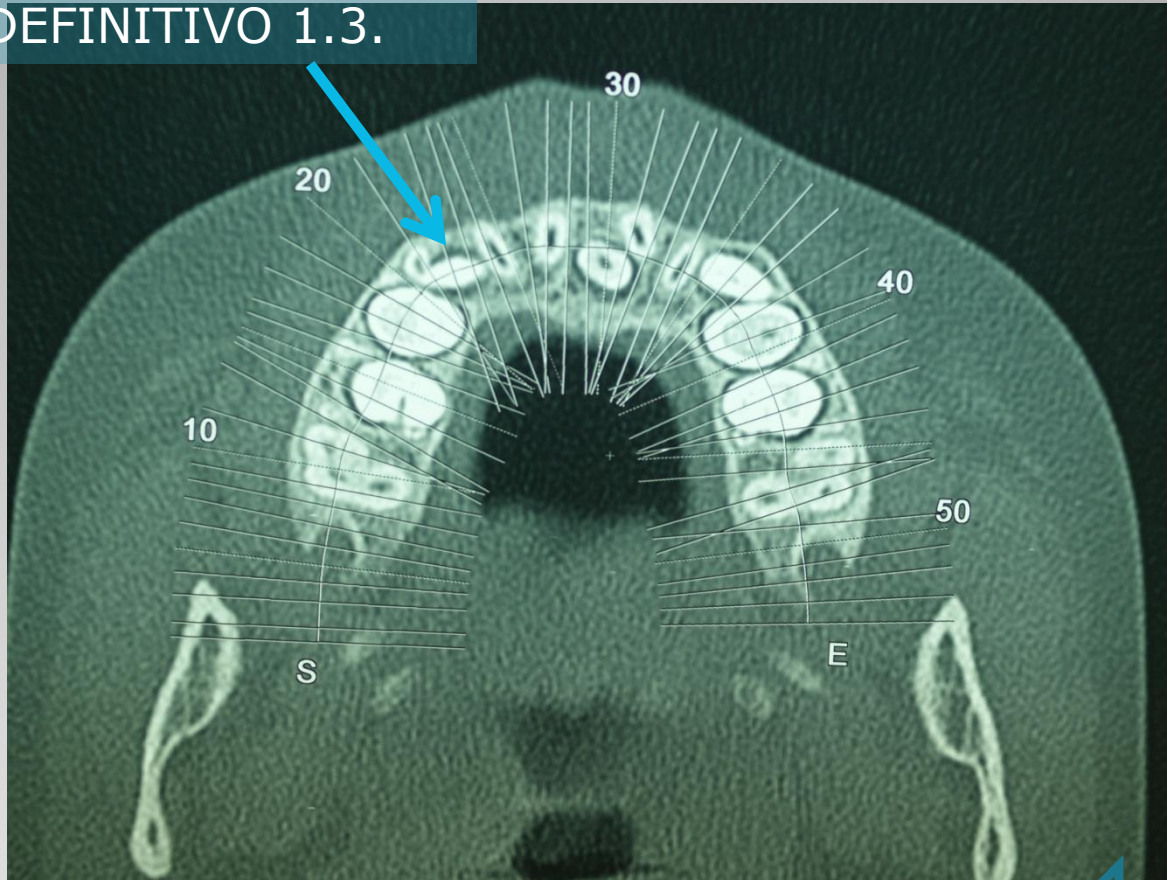

VOLVER
INICIO



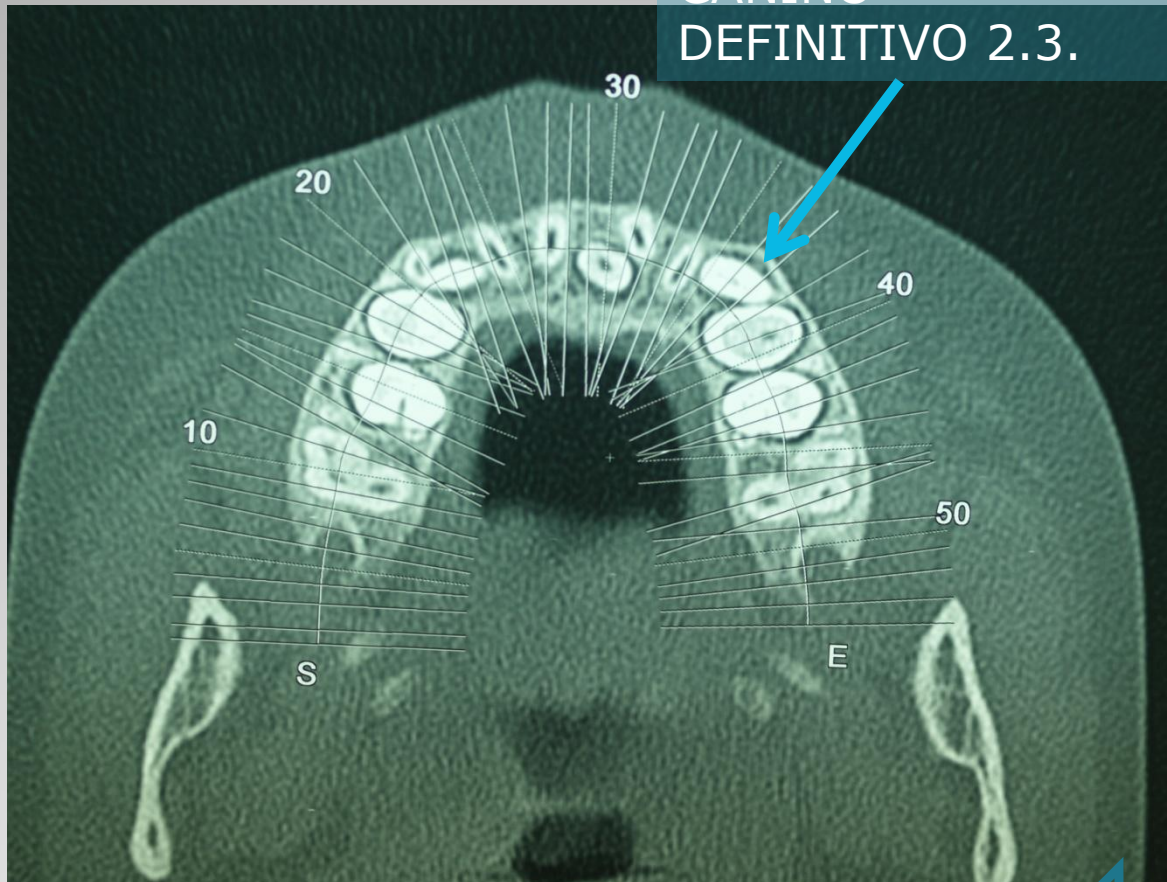
PIMCD
Convocatoria 2015 N° de proyecto 250

CANINO
DEFINITIVO 1.3.

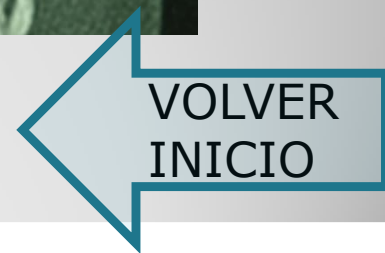
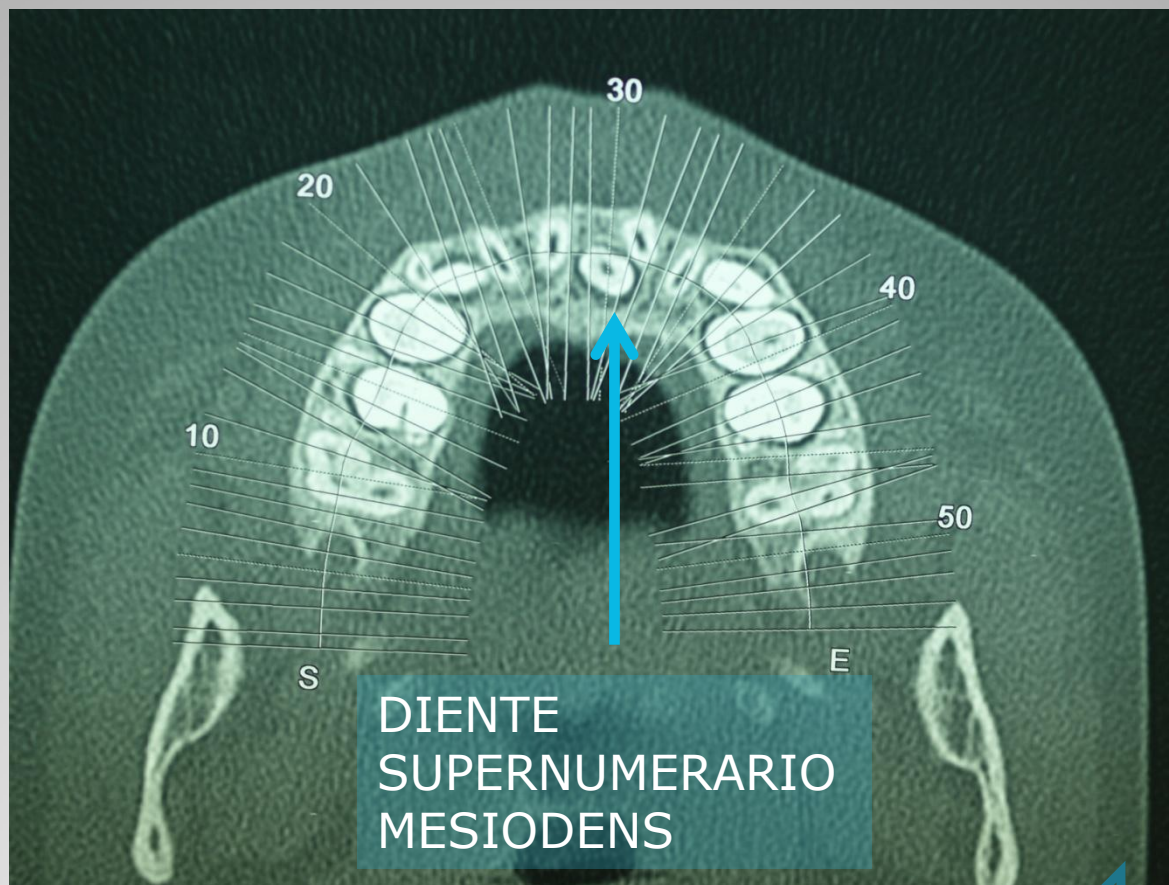
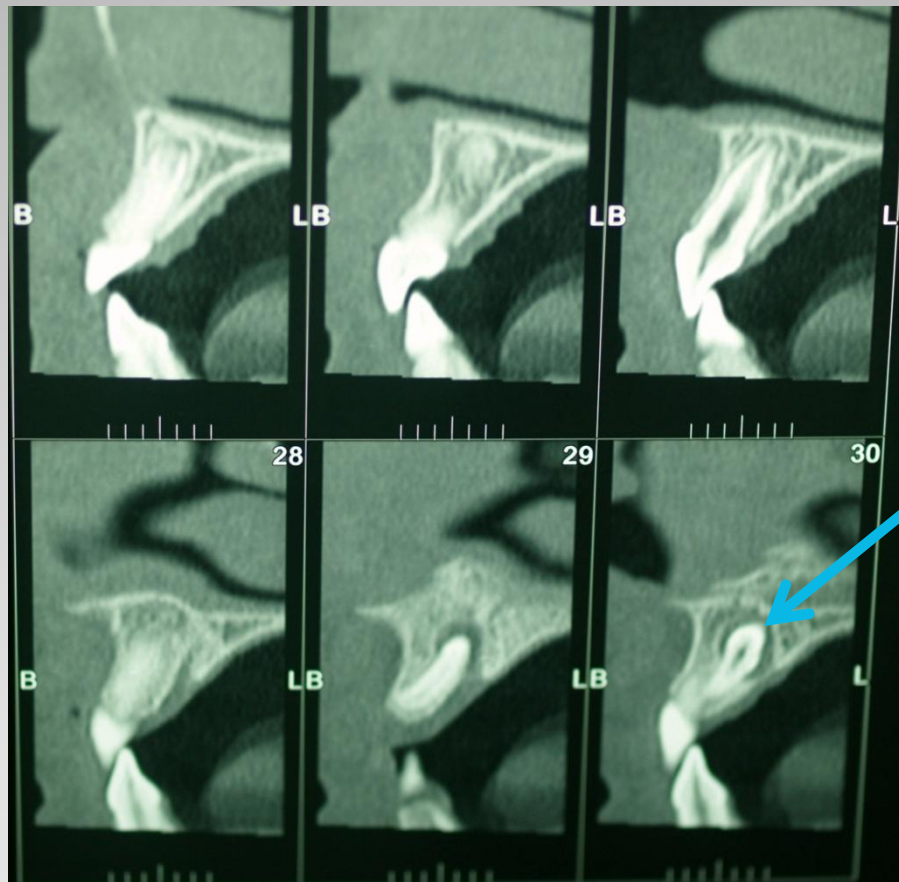
VOLVER
INICIO

CANINO
DEFINITIVO 2.3.

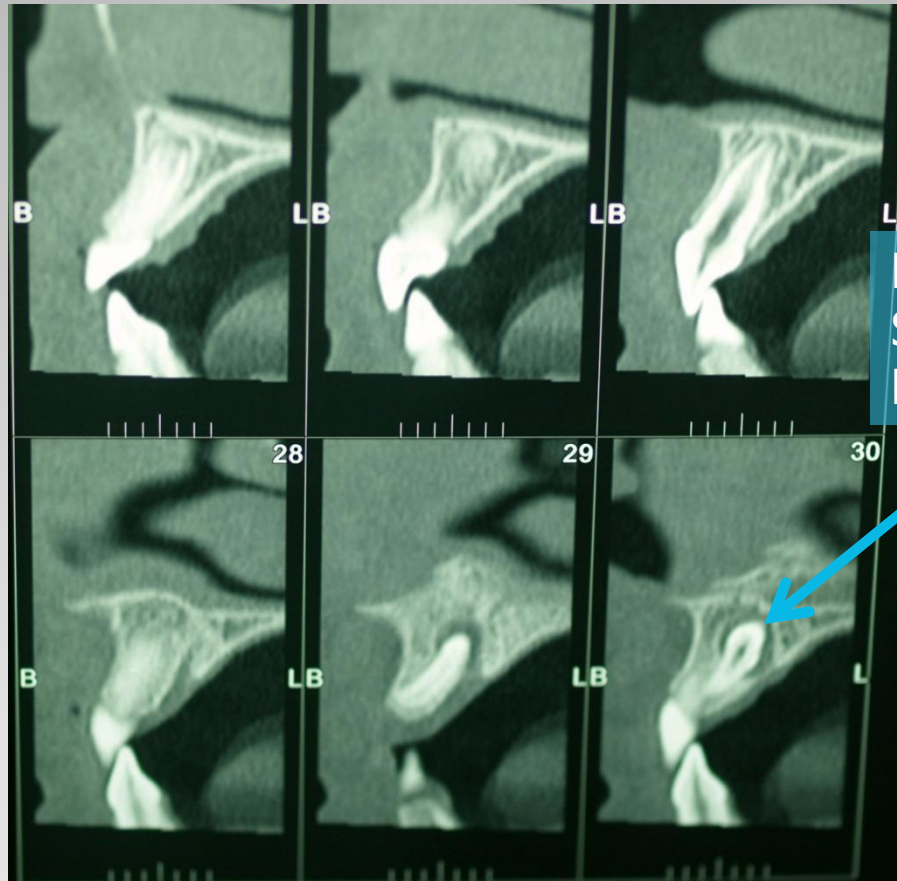


VOLVER
INICIO



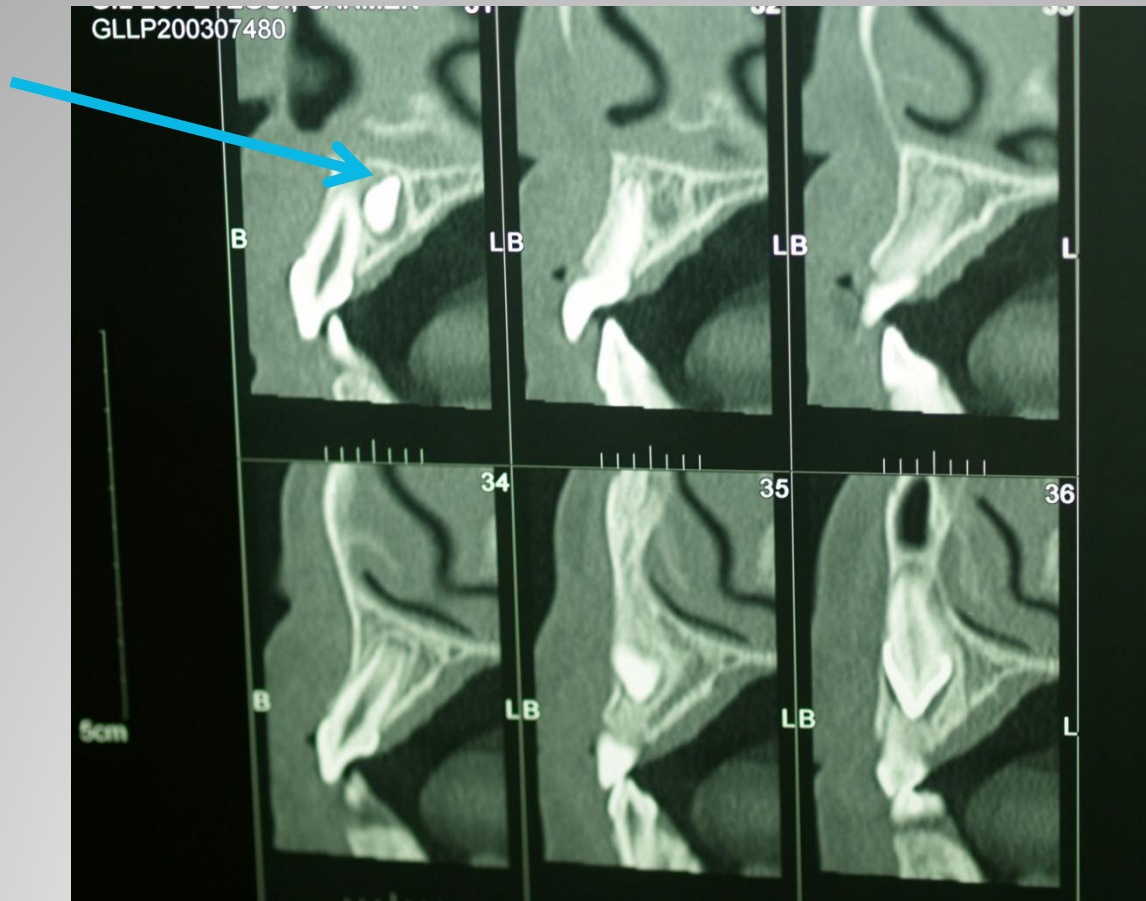


PIMCD
Convocatoria 2015 N° de proyecto 250



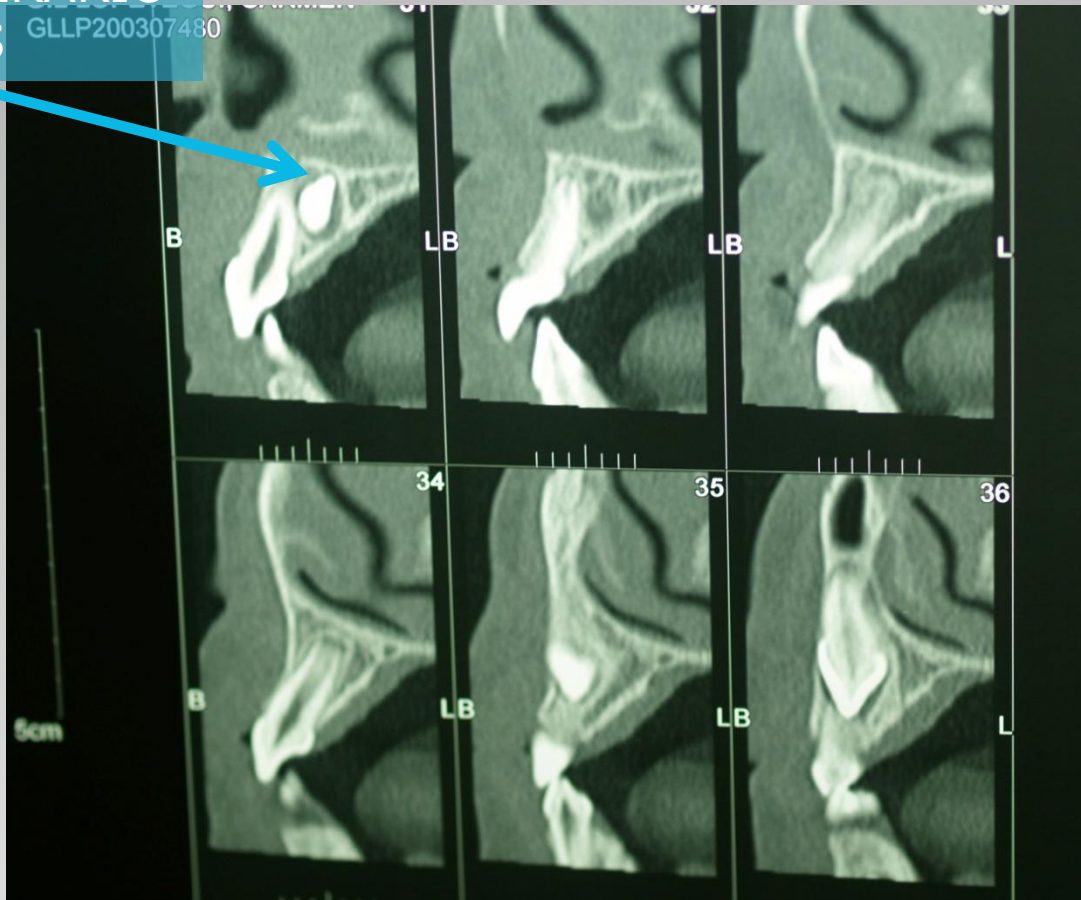
DIENTE
SUPERNUMERARIO
MESIODENS

VOLVER
INICIO



PIMCD
Convocatoria 2015 N° de proyecto 250

**DIENTE
SUPERNUMERARIO
MESIODENS**



**VOLVER
INICIO**

- **FIN DE CASO 1**