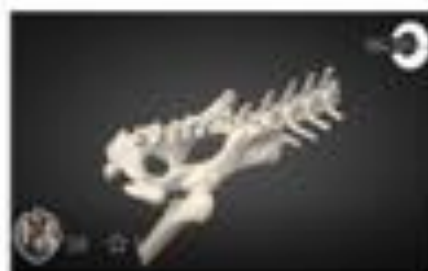



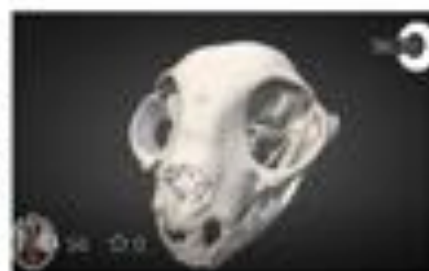Fractura craneal (Gaija) / Crane...



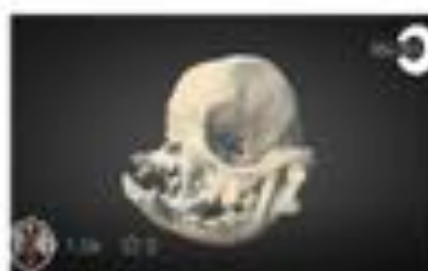Hernia discal



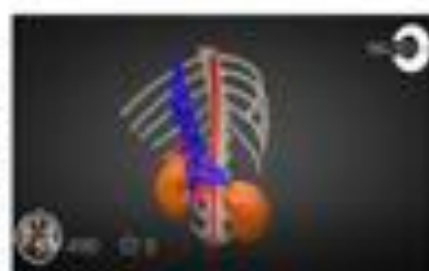Fractura de Sacro / Sacral Fractu...



Cranio de gato (HIGH POLY)



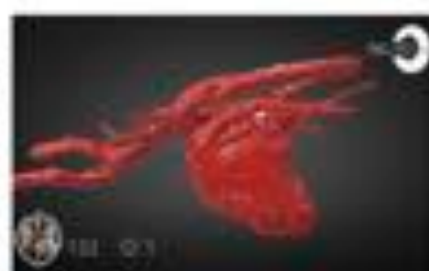Brachycephalic Dog (SKULL)



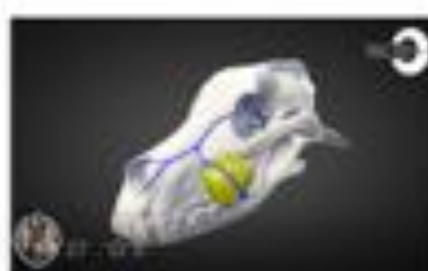Shunt prehepático



Cranial fracture (Preoperative)



Patent Ductus Arteriosus (CAP)

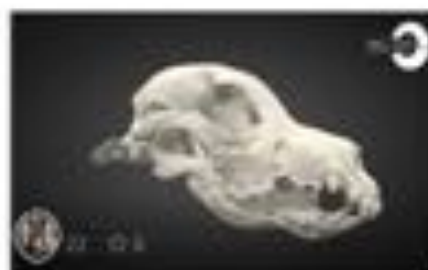

Masa Maxilar (LOW POLY)



Fractura faceta articular C6-C7





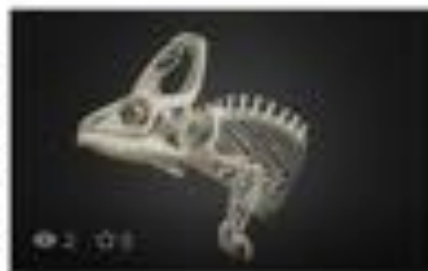Craneal fracture (Postoperative)



Ratón (Completo)



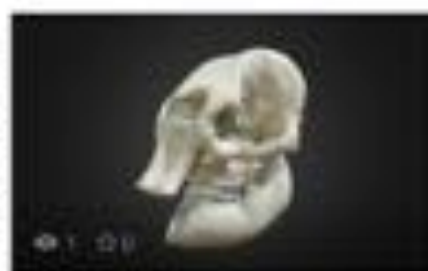Ornithomíno



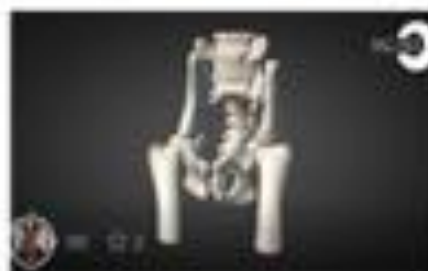Camaleón



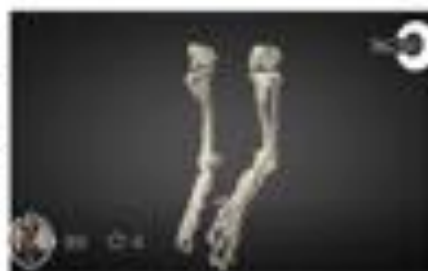Pogona



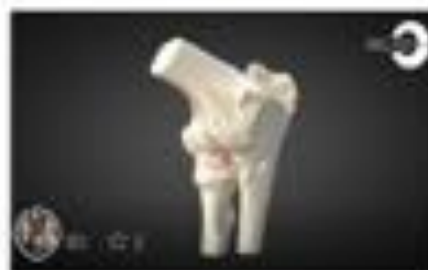Elefante



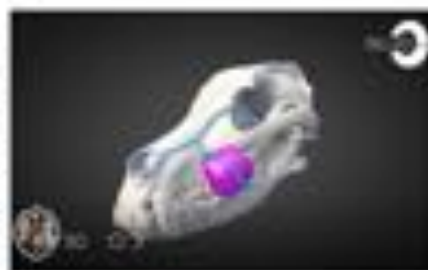Fractura de pelvis en gato



PES VARUS (Teckel)



Droplasia de codo (FFCM) - Elbow.



Masa maxilar (High Poly)






Fractura craneal (Galgo) / Crane...



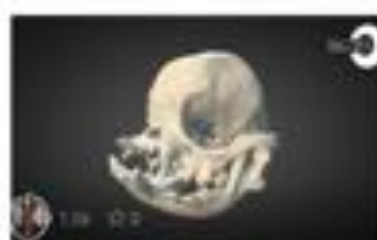Hernia discal



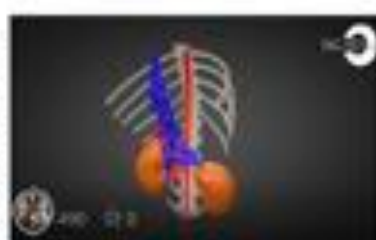Fractura de Sacro / Sacral Fractu...



Cranio de gato (HIGHPOLY)



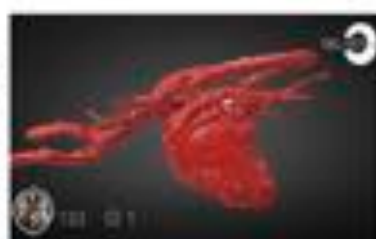Brachycephalic Dog (SKULL)



Shunt prehepático



Cranial fracture (Preoperative)



Patent Ductus Arteriosus (PDA)



Masa Maxilar (LOW POLY)



Fractura faceta articular C6-C7

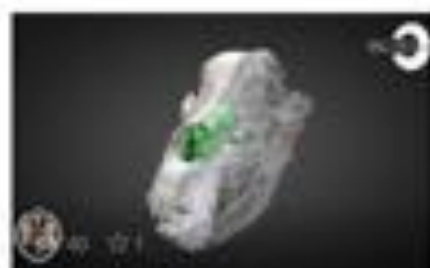




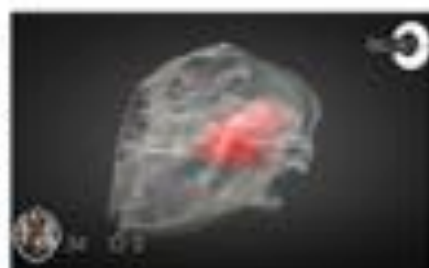Displasia de codo (IPCM)- Elbow...



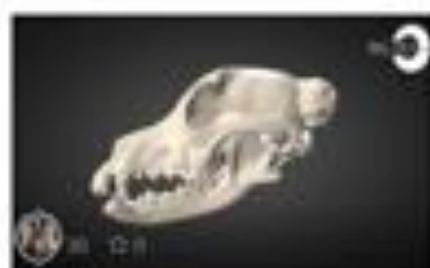Hind limb of a horse



Masa en cavidad nasal



Subcetele mandibular



Skull neoplasia



Pennis fracture



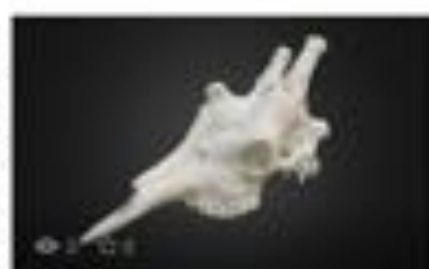bloques



Phyton



Rat Skull High Poly

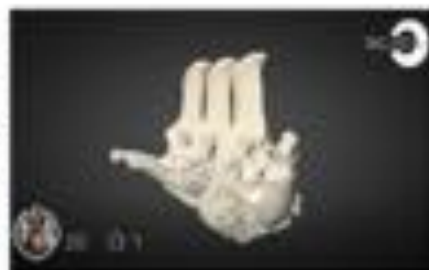

prafa

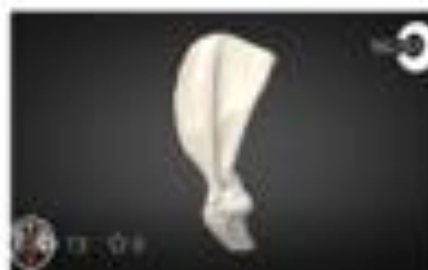



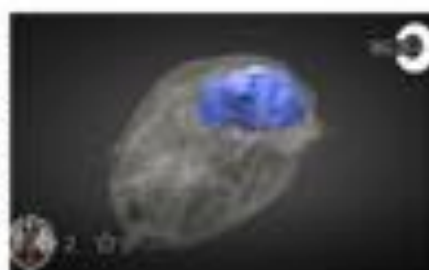Dental Chart - DOG



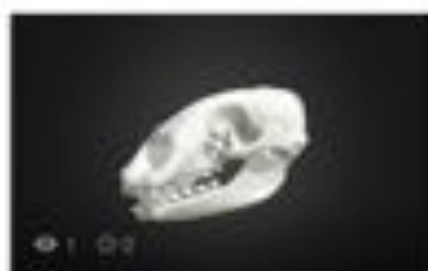Discoespondilitis - Caballo



Fractura de escápula



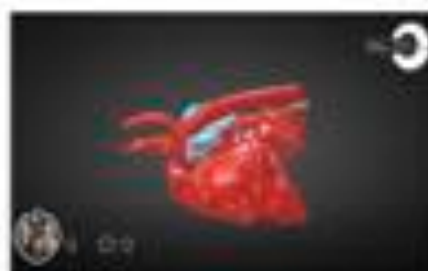Encefalo gato



Foca Morsa



Dragón Espinoso



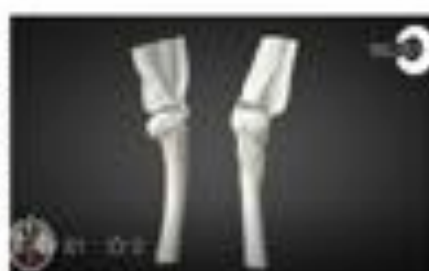Hemangiosarcoma



Ex Hueso accesario del carpo EA...



Cráneo conejo / Rabbit skull

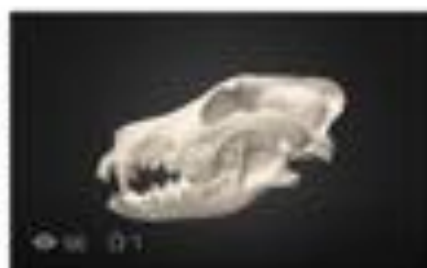

Osteosarcoma (humerus)

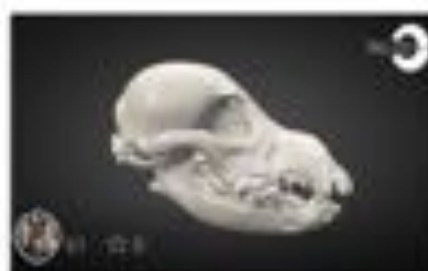



Bene



Dog Skull HD (high poly)



Skull of a dog (Schriauzer)



Fractura & Subluxación vertebral



Pinguino



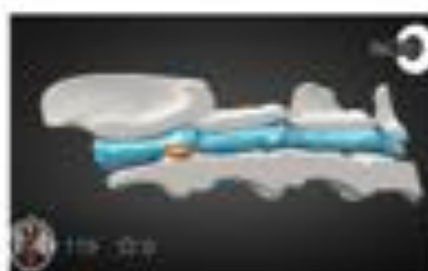Shunt portosistemico - portosyst...



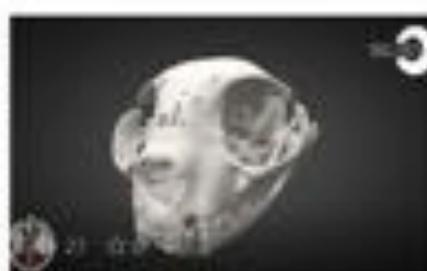Fractura cervical - Cervical fract...



Dysplasia occipital - Occipital dy...



Hernia discal C2-C3



Cráneo de gato - Cat Skull





Lionisk



Fractura & Subluxación verteb...



Atlas y axis normales



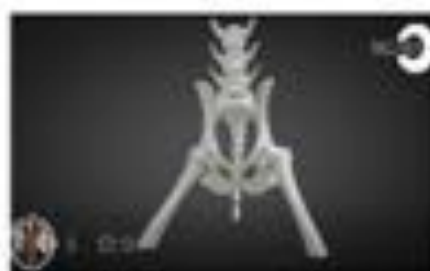Sarcophaga Sivuka



Atlas&Axis sanos



Fractura & subluxación cervic...



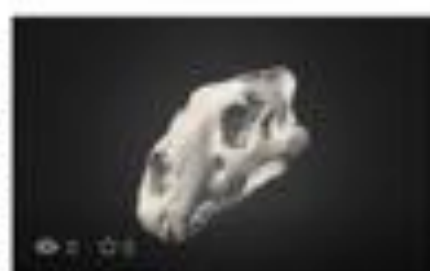Dysplasia de cadera en Perro



Derivaciones ECG



Maca craneo LIONPO



León Adulto

